Acta Estrabológica
Vol. LI, Julio-Diciembre 2022; 2: 79-83

Videoartículo

Pliegue de rectos; paso a paso

Plication; Step by Step

Irene Loscos[1], Alicia Galán[2], Sabina Luna[1], Noemí Roselló[1,2]

Resumen

Objetivo/Método: Explicar los pasos para realizar un plegamiento de rectos a través de un caso clínico, así como hacer una revisión bibliográfica acerca de la comparativa entre plegamiento y resección.

Caso clínico: Mujer de 41 años que presenta diplopía vertical, tortícolis con mentón deprimido hipertropia de 4 DP en posición primaria de la mirada (ppm)y déficit de depresión de –2, tras reconstrucción quirúrgica de fractura del suelo de la órbita izquierda. Se realiza plegamiento del recto inferior izquierdo con buenos resultados.

Discusión: Algunos autores han reportado que el pliegue muscular puede tener mayor tasa de fracaso por hipocorrección a medio y largo plazo, probablemente dependiendo de la técnica realizada. La técnica quirúrgica presentada en este video ha dado buenos resultados a largo plazo (1) por lo que consideramos que el pliegue muscular es una buena alternativa a la resección.

Palabras clave: *Pliegue muscular, resección, estrabismo, cirugía.*

Summary

Objective /Methods: To show the steps to perform a plication through a clinical case and to review the bibliography about advantages and disadvantages between resection and plication.

Case report: Forty-one year's old woman presents with vertical diplopia, chin-down torticollis, 4 PD of hypertropia in primary gaze and –2 depression in left eye, after a surgical reconstruction of left orbital floor fracture. An inferior rectus muscle plication was performed in left eye with good postoperative results.

Discussion: Some authors have reported that the muscle plication may have a higher rate of failure due to undercorrection in the medium and long term follow-up, probably depending on the technique used. The surgical technique presented in this video has given good long-term results (1), so we consider that the muscle plication is a good alternative to resection.

Keywords: *Plication, resection, strabismus, surgery.*

[1] Hospital Universitario de la Santa Creu i Sant Pau de Barcelona.
[2] Clinica oftalmológica DYTO, Centro de Estrabismo. Barcelona.

INTRODUCCIÓN

La resección de los rectos es la técnica quirúrgica más utilizada para los refuerzos musculares. El plegamiento muscular, donde el músculo no se diseca de su inserción, sino que se dobla sobre sí mismo, es una alternativa cada vez más utilizada. Existe controversia sobre los pros/contras de cada técnica.

CASO CLÍNICO

Mujer de 41 años que acude por diplopía vertical, tortícolis con mentón deprimido e hipertropia de 4 DP en posición primaria de la mirada (ppm) y déficit de depresión de –2 en su ojo izquierdo, tras reconstrucción quirúrgica de fractura del suelo de la órbita izquierda 6 meses antes. Entre las opciones quirúrgicas se planteó: Retroceso del Recto inferior Derecho (RID), Faden del RID, Retroceso del Recto Superior Izquierdo (RSI), Resección del Recto Inferior izquierdo (RII) o pliegue del RII. La paciente rehusó cirugía en su ojo derecho y realizar un Retroceso del RSI hubiese empeorado la versión superior que era la que tenía mejor, por otro lado, un retroceso del RSI haría menos efecto en la versión inferior que era la que tenía peor. Se decidió realizar un plegamiento del recto inferior izquierdo pensando en la posibilidad de deshacer la técnica en caso de hipercorrección dada la poca hipermetropía que presentaba en ppm.

TÉCNICA QUIRÚRGICA

Una vez aislado el recto, se pasa una aguja doble armada de vicryl 6/0 (algunos autores prefieren sutura no absorbible) por el centro del vientre muscular a los milímetros que queremos realizar el pliegue, pasando posteriormente cada una de las agujas por cada lateral del vientre muscular.

Acto seguido se pasa cada aguja por la esclera anterior a la inserción del tendón sin coger fibras de este. Antes de anudar se vuelven a pasar ambas agujas por el centro del vientre muscular saliendo posteriores a la línea de sutura que habíamos generado inicialmente.

Se tracciona de ambos cabos hacia la inserción muscular, dejando el repliegue interno al músculo. Se suturan los cabos con nudos simples.

La técnica quirúrgica se describe en la figura 1 y en el vídeo artículo.

VIDEOARTÍCULO

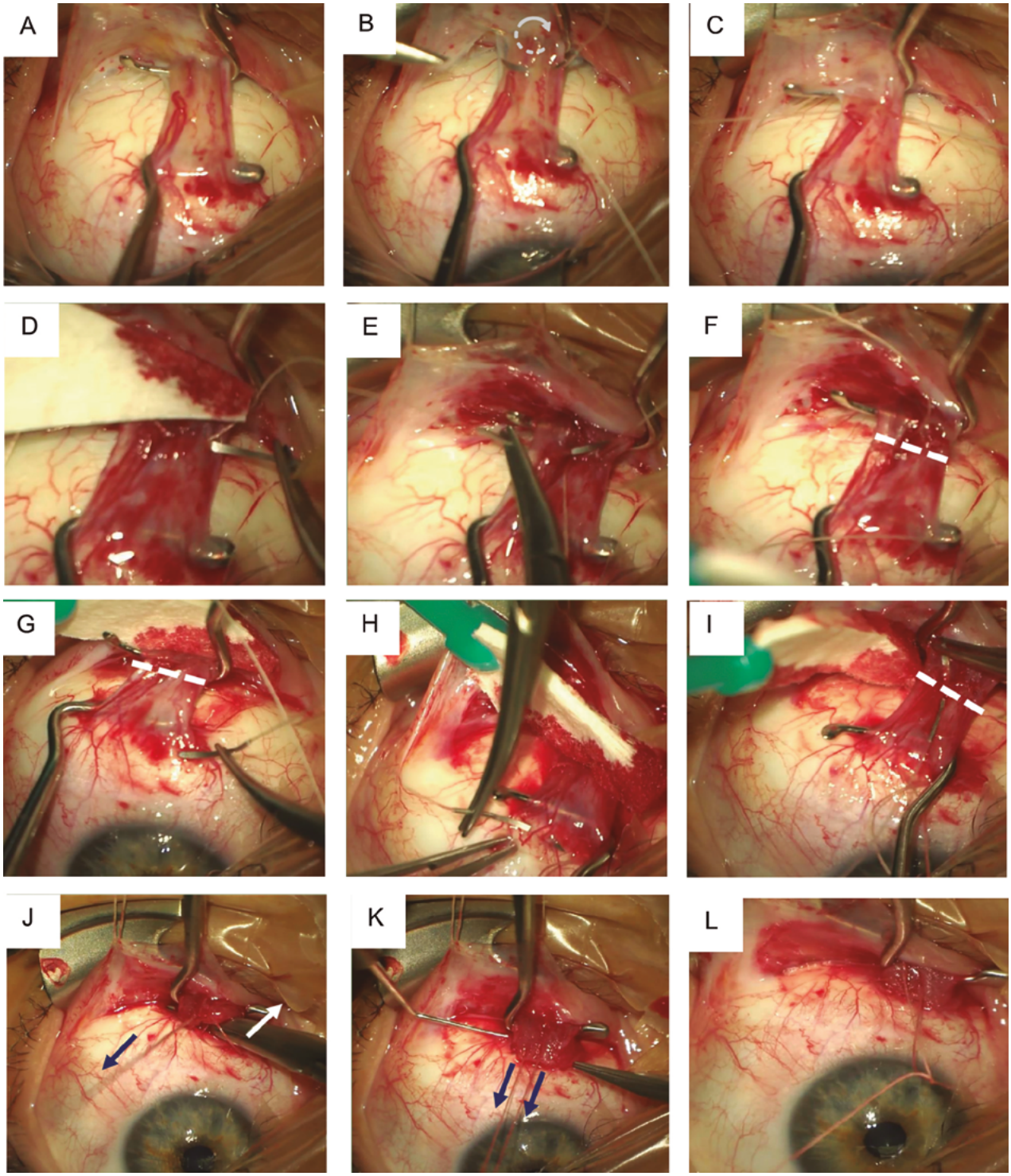

Figura 1. Procedimiento del pliegue muscular. A, el músculo recto es aislado con el gancho. B, C, se pasa una sutura doble armada de vicryl 6/0 por el centro del vientre muscular. D, E, se pasa cada una de las agujas por cada lateral del musculo. F, se consigue una sutura del pliegue. G, H, se ancla cada extremo del vicryl a la esclera adyacente a la inserción muscular. I, se sale posterior a la línea de sutura inicial. J, K, se traccionan ambos cabos hacia la inserción, creando un pliegue interno. L, suturamos ambos cabos.

RESULTADO

A la semana de la cirugía la paciente presenta desaparición de su tortícolis, ortoposición en ppm y una ligera hipercorrección en infraversión de la mirada. A los 2 meses presenta ortoposición en todas las posiciones, aunque mantiene una ligera disminución de la hendidura a expensas del párpado inferior que ya presentaba antes de nuestra cirugía, probablemente por la placa reconstructiva de su fractura de suelo de órbita. Al año de la cirugía la paciente mantenía la ortoposición.

DISCUSIÓN

El refuerzo muscular dentro de la cirugía de estrabismo es un pilar fundamental. La técnica utilizada con mayor frecuencia para realizarlo es la resección. En este procedimiento la desinserción y resección muscular altera la circulación ciliar (2), aumentando el riesgo de isquemia del segmento anterior. En el pliegue muscular, al no cortar el músculo, se disminuye el riesgo de isquemia del segmento anterior, siendo una buena alternativa en los casos que se requiere cirugía en más de dos músculos rectos ya que ello comporta un mayor riesgo de isquemia. También está indicado en pacientes con un riesgo elevado de isquemia del segmento anterior o en aquellos que se recomienda un menor tiempo quirúrgico (1). El no cortar el músculo evita el deslizamiento o la pérdida de tejido muscular en el postoperatorio. Otra ventaja añadida es que en los primeros días postoperatorios puede ser fácilmente reversible si se libera la sutura del pliegue. Una desventaja de esta técnica es el efecto masa que puede generar el pliegue muscular. En la técnica presentada el pliegue queda por debajo del músculo, atenuando dicho efecto.

Chudhuri Z. y *Demer* observaron que a corto término el pliegue y la resección del recto lateral (RL) tenían efectos muy similares y predictibles en el tratamiento de la endotropia (3). En la exotropia, el pliegue del recto medial (RM) daba resultados modestamente menos predecibles. *Alkharashi M. et al* reportan una mayor tasa de fracaso a medio y largo plazo y un mayor número de reintervenciones en el pliegue de los rectos comparado con la resección. Postulan que la utilización de suturas reabsorbibles podría ser el causante de dichas diferencias. Por el contrario de *Chaudhuri* i *Demer* no encontraron diferencias significativas entre el pliegue del RL y RM a corto plazo (4).

Al ser la desviación inicial postoperatoria un factor de buen pronóstico en el éxito quirúrgico de la exotropia intermitente, *Haeng-Jin Lee et al* postulan que quizás para conseguir una mayor tasa de éxito en el pliegue muscular comparado con la resección, es importante establecer una mayor endodesviación en el postoperatorio de la semana en los pacientes sometidos al pliegue muscular versus el grupo con resección (5). Por el contrario, *Huston P et al* no encontraron diferencias significativas entre el pliegue muscular y la resección en el postoperatorio de las 16 semanas (6). En 2021 se ha publicado el primer metanalisi (7) sobre la eficacia del pliegue versus la resección en el tratamiento de la exotropia, concluyendo que ambas técnicas tienen una eficacia similar en el tratamiento de esta patología.

En la bibliografía actual la gran mayoría de los estudios comparativos son de rectos horizontales, existiendo poca literatura sobre el pliegue en los rectos verticales. En la serie de 59 pacientes de *Chaudhuri Z et al* describen 6 pacientes con hipertropia a quienes se les realiza el pliegue del recto inferior. Los autores concluyen que debió a la falta de casos y a la diversidad diagnóstica los resultados a largo plazo no son valorables.

El pliegue es una técnica sencilla y reversible que permite preservar la circulación ciliar, siendo una buena opción para las cirugías que implican múltiples músculos rectos.

BIBLIOGRAFÍA

1. Andrea Molinari. Técnica del pliegue de un músculo recto. Estrabismo 2021 Tarragona 20-21 de Octubre 2021.

2. Velez FG, Demer JL, Pihlblad MS, Pineles SL. Rectus muscle plication using an adjustable suture technique. J AAPOS. 2013; 17(5): 480-483. doi:10.1016/j.jaapos.2013.06.002.
3. Chaudhuri Z, Demer JL. Surgical outcomes following rectus muscle plication: a potentially reversible, vessel-sparing alternative to resection. JAMA Ophthalmol. 2014 May; 132(5): 579-85. doi: 10.1001/jamaophthalmol.2013.8188. PMID: 24676145.
4. AlkharashiM, Hunter DG. Reduced surgical success rate of rectus muscle plication compared to resection. J AAPOS. 2017 Jun; 21(3):201-204. doi: 10.1016/j.jaapos.2017.05.012. Epub2017 May 20. PMID: 28536013.
5. Huston PA, Hoover DL. Surgical outcomes following rectus muscle plication versus resection combined with antagonist muscle recession for basic horizontal strabismus. J AAPOS. 2018 Feb; 22(1): 7-11. doi: 10.1016/j.jaapos.2017.09.004. Epub 2017 Dec 19. PMID: 29269250.
6. Lee HJ, Kim SJ, Yu YS. Long-term outcomes of bilateral lateral rectus recession versus unilateral lateral rectus recession-medial rectus plication in children with basic type intermittent exotropia. Eye (Lond). 2019 Sep; 33(9): 1402-1410. doi: 10.1038/s41433-019-0422-2. Epub 2019 Apr 3. PMID: 30944460; PMCID: PMC7002523.
7. Song D, Qian J, Chen Z. Efficacy of medial rectus plication versus resection for exotropia: a meta-analysis. Graefes Arch Clin Exp Ophthalmol. 2022 Jul; 260(7): 2095-2101. doi: 10.1007/s00417-022-05589-7. Epub 2022 Feb 18. PMID: 35179643.